

업무 관련성 견갑상 포착 신경증이 의심되는 3례

부천대성병원 산업의학연구소 및 신경내과, 순천향대학교 의과대학 신경과학교실*,
한림대학교 한강성심병원 산업의학과**

정두신 · 성기범* · 신현길* · 안무영* · 김형수** · 홍영의

— Abstract —

Three Cases of Work-Related Suprascapular Entrapment Neuropathy

Du-Shin Jeong, Ki-Bum Sung*, Hyun-Kil Shin*, Moo-Young Ahn*,
Hyeong-Su Kim**, Young-Eui Hong

*Institute of Occupational Medicine & Department of Neurology
Bucheon Daesung General Hospital*

Department of Neurology, College of Medicine, Soonchunhyang University
Department of Occupational Medicine, Hangeang Sacred Heart Hospital, Hallym University***

Objectives : Entrapment of the suprascapular nerve is frequently overlooked in the differential diagnosis of shoulder pain.

Methods : Suprascapular entrapment neuropathy is a well-defined clinical entity and EMG and NCV is used to confirm a diagnosis. But the diagnosis is typically not considered until patients develop severe weakness secondary to atrophy of the spinous musculature that the nerve supplies.

Results : A narrow suprascapular notch has rarely been reported as a work-related factor of this entrapment neuropathy. Diagnosis of suprascapular entrapment neuropathy is based on the patients' clinical course, neurologic, radiologic, and electrophysiologic findings. One of the most helpful evaluations was the anteriorposterior projection with the X-ray tube angled 15-30 degree caudally. The suprascapular entrapment neuropathy is relatively uncommon entity of shoulder discomfort (pain, weakness, and atrophy).

Conclusions : If the worker who used his shoulder joint repetitiously having the shoulder pain and muscle weakness, we must rule out the suprascapular entrapment neuropathy. And it is needed to evaluate the motions which cause suprascapular entrapment neuropathy as the ergonomic factor.

Key Words : Suprascapular nerve, Occupational factor(work-related),

〈접수일 : 1999년 7월 28일, 채택일 : 1999년 11월 12일〉

교신저자 : 정 두 신 (Tel : 032-610-1204, Fax: 032-611-8408) E-mail : Neuron@hosp.sch.ac.kr

서 론

견갑상 포착 신경증은 견갑상 신경의 단발 신경병증으로 제 5, 6 경추 신경근에서 기시하는 감각 및 운동 혼합 신경이 독특한 주행경로를 갖고 있어 그 주행 경로 중 견갑상 절흔과 극관절와 절흔에서 포착으로 인하여 발생하게 되는 흔하지 않은 질환이며, 1959년 Kopell과 Thompson에 의해 처음으로 보고되었다(Andrew와 Wilk, 1994). Clein(1975)이 중요 징후로 견관절의 통증과 외전 및 외회전의 약화와 극상근과 극하근의 위축에 관한 기술과 수술 소견 및 방법에 대하여 보고하였다. 국내에서는 하권의 등(1985)에 의하여 주요 징후와 진단 사례가 보고되었고 김도상 등(1986)이 수술적 치료를 시도한 증례를 보고하였다. 그 동안 정진상(1992), 한성호 등(1996a; 1996b)이 보고한 견갑상 포착 신경증이 있으며, 최근에는 1987년부터 1996년까지 21명의 견갑상 신경마비 환자의 전기 진단학적 소견을 손민균 등(1997)이 종합 분석을 시도하였다. 본 논문에서는 반복적인 견관절 운동이 인체에 자극으로 작용하였을 것으로 추정되는 견갑상 포착 신경증 3

례를 경험하여 문헌 고찰과 함께 보고 하고자 한다.

증 례

증례 1

21세 남자 환자가 좌측견부 상측의 통증을 주소로 내원 하였다. 환자는 왼손잡이로 영화 간판을 그리 는 작업을 2년째 배우고 있었으며, 내원 5개월 전부 터는 작업 중 간헐적으로 좌측 어깨 부위에 통증이 발생하여 일시적인 휴식을 취할 정도 였다. 그러나 별다른 진단과 치료 없이 지내던 중 최근에는 점점 그 통증이 심해지는 양상을 보였고 내원 일에는 어 깨의 통증으로 잠을 잘 수 없을 정도 였다. 특히 견 관절을 굴곡 또는 외회전시 통증은 심해졌다. 과거 력상 관절염이나 상지 및 경추 부위에 외상력은 없 었고 최근 감염이나 예방 접종 등의 사항은 없었다. 이학적 검사에서 좌측 상견부 압통과 좌측 극상근과 극하근이 우측에 비교하여 다소 위축된 소견이 의심 되었다. 좌측 상완 거상시 중력을 이기면서 능동적 관절 운동이 가능하였으나 우측 견관절이 극복하는 정도의 저항에는 좌측 견관절의 능동적 거상 운동을 관찰할 수는 없었다. 상지의 심부건반사는 양쪽 모

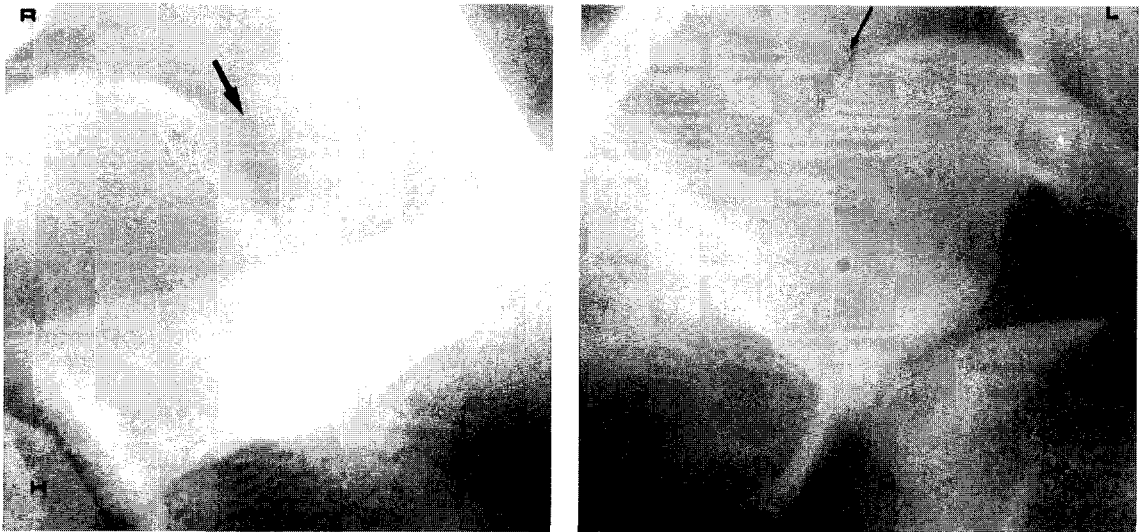

Fig. 1. Suprascapular view with the X-ray tube angled 15 - 30 degree caudally shows narrowed suprascapular notch(magnifying finding) on the left side of the patient I.
 Black thick arrow=suprascapular notch of the healthy side
 Black thin arrow=suprascapular notch of the lesion side
 H=Humerus head, R=Right side, L=Left side

Table 1. Electrophysiologic findings of three patients

1. NCVs of the patient I, II, and III.					
* Both Median nerves					
- normal TL, Amp and CV on CMAP at all segments					
- normal SNAP					
* Both Ulnar nerves					
- normal TL, Amp and CV on CMAP at all segments					
- normal SNAP					
* Both Radial nerves					
- normal SNAP					
2. EMG of the patient I.					
	InA	Pos	Fib	MUP	INT
ABP(both)	N	0	0	N	F
ADM(both)	N	0	0	N	F
Brachioradialis(both)	N	0	0	N	F
Biceps brachi(both)	N	0	0	N	F
Triceps brachi(both)	N	0	0	N	F
Deltoid(both)	N	0	0	N	F
SS(right)	N	0	0	N	F
IS(right)	N	0	0	N	F
SS(left)	I	+	+	P	D
IS(left)	I	+	+	P	D
Cervical paraspinal(both)	N	0	0	N	F
3. EMG of the patient II.					
	InA	Pos	Fib	MUP	INT
ABP(both)	N	0	0	N	F
ADM(both)	N	0	0	N	F
Brachioradialis(both)	N	0	0	N	F
Biceps brachi(both)	N	0	0	N	F
Triceps brachi(both)	N	0	0	N	F
Deltoid(both)	N	0	0	N	F
SS(right)	I	+++	+++	P	D
IS(right)	I	+++	+++	P	D
SS(left)	N	0	0	N	F
IS(left)	N	0	0	N	F
Cervical paraspinal(both)	N	0	0	N	F
4. EMG of the patient III.					
	InA	Pos	Fib	MUP	INT
ABP(both)	N	0	0	N	F
ADM(both)	N	0	0	N	F
Brachioradialis(both)	N	0	0	N	F
Biceps brachi(both)	N	0	0	N	F
Triceps brachi(both)	N	0	0	N	F
Deltoid(both)	N	0	0	N	F
SS(right)	I	++	++	P	D
IS(right)	I	++	++	P	D
SS(left)	N	0	0	N	F
IS(left)	N	0	0	N	F
Cervical paraspinal(both)	N	0	0	N	F

TL=terminal latency, Amp=amplitude, CV=conduction velocity,

CMAP=compound muscle action potential,

SNAP=sensory nerve action potential,

InA=insertional activity, Pos=positive sharp wave,

Fib=fibrillation potential, MUP=motor unit potential,

INT=interference pattern, N=normal, I=increased, D=decreased

ABP=abductor pollicis brevis, ADM=abductor digiti minimi,

SS=supraspinatus, IS=infraspinatus, F=full, P=polyphasic

+ =transient following needle movement,

++=occasional/at rest in more than two sites,

+++ =present/at rest in most sites,

++++=abundant/almost filling the screen at all sites

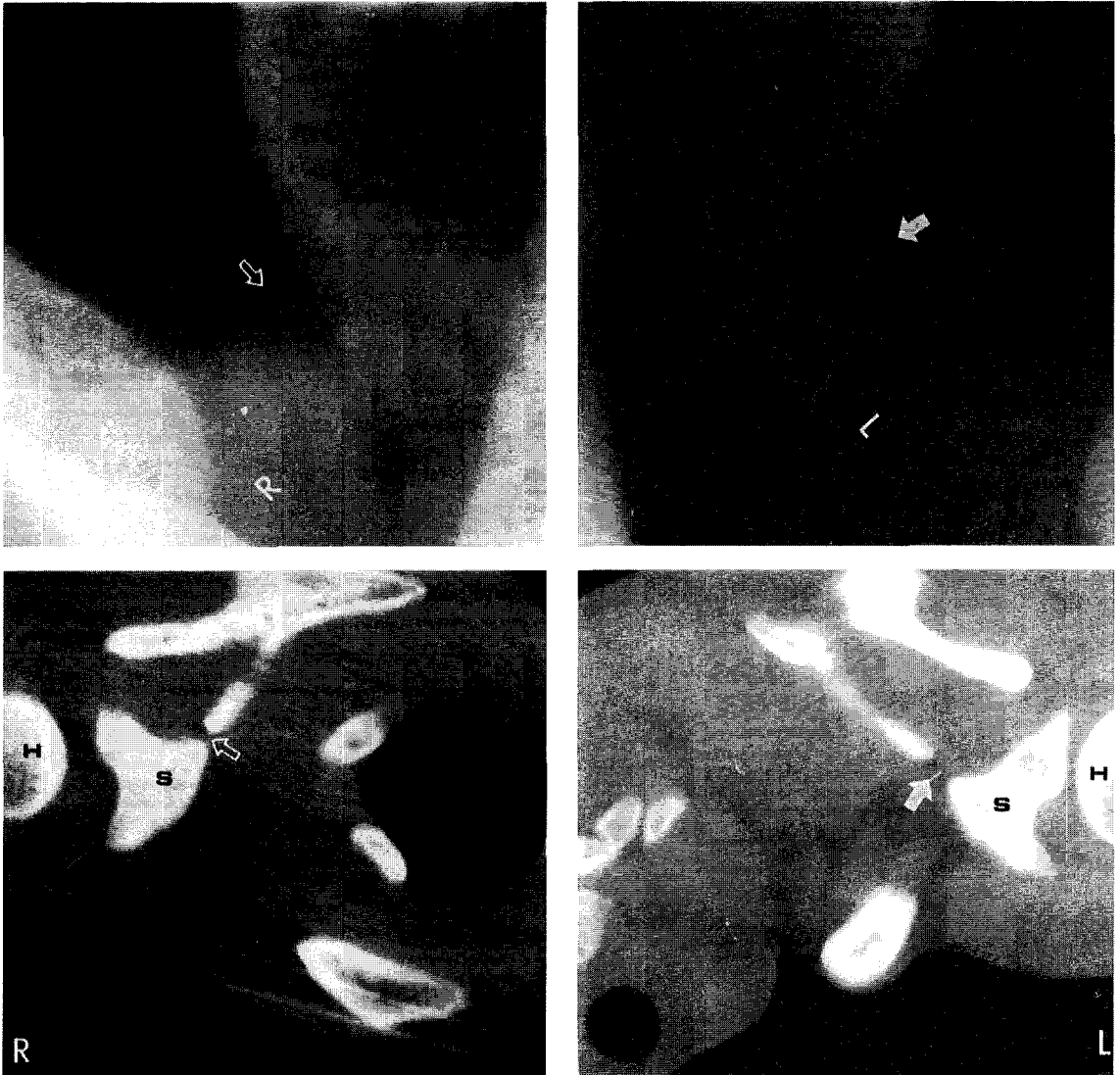


Fig. 2. Suprascapular view with the X-ray tube angled 15 - 30 degree caudally(upper; magnifying finding) and CT scan(lower) show narrowed suprascapular notch on right side of the patient II. White arrow=suprascapular notch of the healthy side
White blank arrow=suprascapular notch of the lesion side
H=Humerus head, S=Scapular, R=Right side, L=Left side

두 대칭적으로 정상 반응을 보였으며 병적 반사는 없었다. 양쪽 감각은 정상 수준이었다. 일반혈액 검사상 특이 소견은 없었다. 방사선관을 15-30도 하방으로 하여 촬영한 좌측 견관절 사진에서 좁아진 견갑상 절흔을 확인하였다(Fig. 1). 전기생리검사에서 좌측견갑상 신경이 지배하는 극상근과 극하근에서 이상소견을 관찰할 수 있었다(Table 1). 약물치료

와 물리치료를 시작하여 증상이 다소 호전되었으나 환자가 귀향하게 되어 추적관찰이 불가능하였다.

증례 2

23세된 특수부대 장기하사관으로 3년째 군복무를 하던 남자 환자가 사격대회 연습과 특수 유격훈련을 하던 중 짐차로 심해지는 우측견통을 주소로 정기 휴

Table 2. Classification of types of the scapular by Rengachary et al(Neurosurgery 1979;5:447-451).

Type 1	The entire superior border of the scapular showed wide depression from the medial superior angle of the scapular to the base of the coracoid process.
Type 2	This type showed a wide, blunted "v"-shaped notch occupying nearly a third of the superior border of the scapular.
Type 3	The notch was symmetrical and "u"-shaped with nearly parallel lateral margins.
Type 4	The notch was very small and "v"-shaped. Frequently a shallow groove representing the bony impression by the suprascapular nerve was visible adjacent to the notch.
Type 5	Partial ossification of the medial part of the ligament resulting in a notch with the minimal diameter along the superior border of the scapular.
Type 6	The ligament was completely ossified, resulting in a bony foramen of variable size located just inferomedial to the base of the coracoid process.

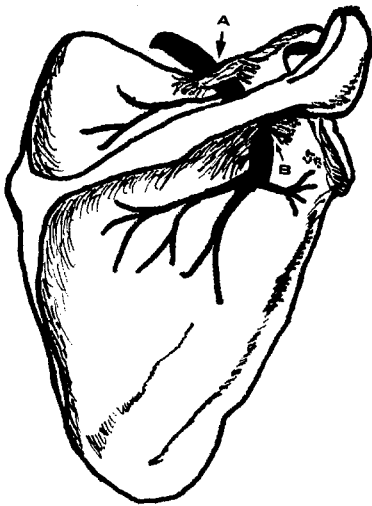


Fig. 3. Entrapment sites of suprascapular nerve, right.

- A:Suprascapular notch
-suprascapular m. and infraspinatus m. involve
- B:Spinoglenoid notch
-infraspinatus m. involve

가기간을 이용하여 내원 하였다. 통증이 간헐적으로 발생된지 6개월이 되었으며, 과거력과 가족력상 특이사항은 없었으며 최근에 질병이나 외상력은 없었다. 내원 당시 이학적 검사상 우측견부 후방부위에 압통과 극상근과 극하근의 위축을 관찰할 수 있었다. 우측 상완의 운동 범위는 초기 거상시 경미한 저항만 극복할 수 있는 정도였다. 양쪽 심부건반사 및 감각은 정상이었고 병적 반사는 없었다. 일반 혈액 검사상 특이 소견은 없었다. 내원시 방사선관을 15-30도

하방으로 하여 촬영한 견관절 사진과 경부컴퓨터촬영상 우측견갑상 절흔의 좁아진 소견을 관찰할 수 있었다(Fig. 2). 전기생리검사 결과는 우측 극상근과 극하근에서 탈신경 전위를 관찰할 수 있었다(Table 1). 환자는 초기 진단 후 치료 계획을 하던 중 군대로 복귀하여 군 병원으로 전원 하게 되었다.

증례 3

27세 남자 환자가 내원 약 5년 전부터 서서히 발생되고 최근 2개월 동안 더욱 심해지는 우측견갑부의 통증을 주소로 내원 하였다. 환자는 직업이 배구 선수로 우완공격수였으며 내원시까지 15년째 배구를 하고 있었다. 내원 5년 전부터 간헐적으로 우측견통이 발생하여 개인 의원과 스포츠 센터에서 치료를 받았다. 최근 2개월 전 집중적으로 강도 높은 우측스파이크 연습 도중 우측 견갑상부의 동통이 점차로 심해졌으며 우측상지의 거상시 초기에 근력 약화를 호소하였다. 과거력과 가족력상 특이사항은 없었으며 상기도 감염, 설사, 예방 접종력 등은 없었다. 내원 당시 환자의 이학적 검사상 극관절 및 견갑상 절흔 부위에 압통이 있었으며 극상근 및 극하근이 좌측에 비교하여 위축되어 있는 소견을 발견할 수 있었다. 우측상지의 거상 20도 범위에서 근력 약화가 좌측에 비교하여 뚜렷하게 관찰할 수 있었고 다른 견관절 가동 범위 및 상지의 심부건반사는 정상적이었다. 병적 반사는 없었고 감각은 정상이었다. 일반혈액 검사상 특이 소견은 없었으며, 경추 및 견관절 단순촬영과 경부 컴퓨터촬영에서 특이소견은 없었다. 전기생리 검사에서 우측 견갑상 신경이 지배하는 극상근과 극하근에서만 탈신경 전위(양성 에

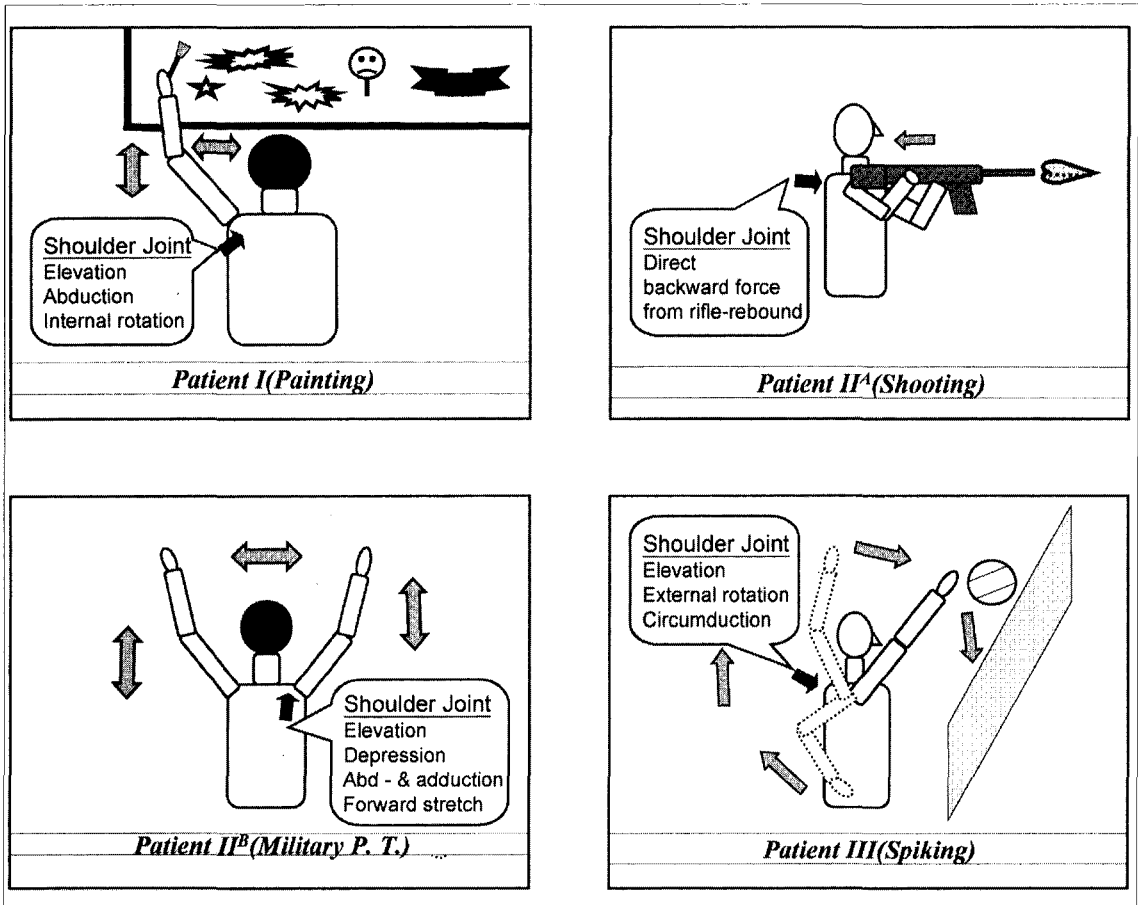


Fig. 4. Schematic diagrams show the sites of repetitive traumatic stimuli and the mechanisms of the patients.

각과, 근세동 전위)를 관찰할 수 있었다(Table 1). 환자는 진단 후 외국의 전문 스포츠 재활 센터로 전원 하였다.

고 찰

견갑상 신경은 제 5, 6 경추 신경근(nerve roots)에서 시작하여 상위신경간(upper trunk)을 따라 견갑설근의 하복근과 승모근 사이를 지나 견갑상 절흔을 통과하여 극상와에 도달한다. 이 곳에서 극상근에는 운동신경을, 견관절낭 및 견봉쇄골절낭에는 감각신경을 보내고 극관절와 절흔(spino-glenoid notch)을 지나 극하근에 분포한다(김도상 등, 1986; Bigliani 등, 1990). 견갑상 신경의 주행과 포착이 발생하는 부위에 관한 간단한 해부학적 도해

는 그림 3과 같다(Fig. 3).

견갑상 포착 신경증 환자들의 가장 빈번하고 지속적인 증상은 견부 후외측의 깊고 우둔한 느낌과 통증으로 견부의 운동, 특히 신전된 팔의 교차 내전 운동시 심해지며, 통증은 상완관절과 견쇄관절에 분포하는 상완신경가지의 압박에 의한다. 통증은 견부의 후외측에 국한되나 드물게 상완의 내측과 전흉부로 방사되기도 하며 또한 견부와 상완의 근력 약화로 견관절의 초기 거상 및 외전 운동의 장애를 초래하고 극상근과 극하근의 위축이 동반되나 삼각근은 침범하지 않는다. 증례 1, 2, 3에서도 초기 증상으로 견통을 호소하였으며 통증의 양상이 점차적으로 심해지면서 근력이 약화되는 임상 경과를 확인할 수 있었다.

견갑상 포착 신경증의 원인은 견인 손상과 압박

손상으로 크게 나눌 수 있으며(Andrew & Wilk, 1994), 견부 외상이 흔하고(Solheim & Roaas, 1978) 이외에도 신경의 반복된 마찰에 의한 염증성 부종과 협착(Kopell & Thompson, 1959), 지방 종과 수술시 절개 과정 중 손상(Swift, 1970; Rask, 1978), 신경절(Hirayama & Takemitsu, 1980), 전신성 홍반성 낭창(Sarno, 1983), 신경주위 종괴, 육종, 전이성 암종, 혈종(Fritz 등, 1992), 관절와낭종(Moore, 1997), 스포츠 손상(Zeiss 등, 1993; Jackson 등, 1995; Briner & Kacmar, 1997; Ferretti 등, 1998) 등이 보고되어 있다. Berry 등(1995)은 근로자의 작업에 관련된 사항 중 무거운 물건을 들어올리거나 주관절이나 견관절로 떨어지는 추락의 경우 경추, 쇄골 혹은 견갑골의 골절과 함께 외상후 신경가지에 생기는 신경증이 견갑상 신경마비를 일으키는 원인으로 설명하였으며, Kukowski(1993)는 25세의 여성 라틴 전문 직업 무용수가 반복적인 상완과 견관절의 힘찬 상외전과 외회전이 원인이 되어 직업성 신경병변으로서의 견갑상 신경염을 보고하였다. 이러한 점에서 견관절에 과도한 부하와 반복적인 운동을 하게 되는 직업군에 대하여 인체 공학적 연구를 바탕으로 한 신경손상의 가능성에 대하여 보다 자세한 연구가 시도되어야 할 것으로 생각된다. Kopell & Thompson(1959)은 견갑상 신경이 상부 체간과 견갑상 절흔에 고정되어 있어, 견관절 운동중 특히 교차내전(forced cross adduction)시 견갑상 절흔이 운동점으로 작용하여 이 부위에서 견갑상 신경에 견인손상을 준다고 주장하였다. 즉 이는 견관절 운동시 견갑상 신경 자체가 견갑공에 의한 취약성이 있음을 의미한다. 이러한 이유로 신경학적 검사시 환자의 팔을 신전 시키고 가슴에 완전히 교차 내전 할 때 내전에 제한이 있거나 견관절에 통증이 유발되면 본 신경증을 의심하여야 된다고 하였다(Sarno, 1983). 최근에 발생한 병변이라면 근력의 감소는 보이지 않고 운동 제한만 있을 수도 있다(Berry 등, 1995). 드물게 나타나는 견갑상 포착 신경증이 프로 운동 선수들의 견통과 운동 장애의 원인으로 관찰되었고(Jackson 등, 1995), Antoniadis 등(1996)이 1985년부터 1995년동안 경험한 28례의 환자들 중 원인을 분류한 결과 16명의 반복 운동성 손상 중 8명이 배구 선수였고 5명은 견관절 주위의 직접 외

상, 3명은 신경에서 비롯된 신경절낭종(ganglion cyst)이며 4명은 원인 불명으로 분류하였다. Ferretti 등(1998)의 1985년부터 1996년까지 경험한 견갑상 포착 신경증의 증상을 보인 배구 선수 38례 보고에서 다른 운동 분야보다 배구라는 운동이 견갑상 신경손상의 가능성이 많다고 보고하였다. Briner & Kacmar(1997)는 배구 선수들에게 견갑상 신경손상을 일으키는 요인으로 스파이크시 반복되는 overhead activities를 원인으로 설명하였다. 본 증례 3에서도 스파이크 요인이 과도한 운동 부하와 반복적 동작의 원인이 되어 견인 손상으로 작용하였을 것으로 생각된다. 또한 증례 1의 경우 그림을 그리기 위하여 장시간 계속되는 상지 거상의 자세가 견갑상 신경에 견인의 역할을 담당하며 좁은 견갑상 절흔이 신경에 대하여 압박성 작용을 하였을 것으로 생각된다. 증례 2의 경우 좁은 견갑상 절흔에 반복되는 견착 사격시 어깨에 미치는 반동이 일종의 반복적인 외상으로 작용하였을 것으로 추정하였으며 또한 유격 훈련중의 준비 운동 체조(PT 체조)가 견관절에 급작스러운 forward stretch로 인한 누적 외상성 자극원이 될 수 있다고 추정하였다. 본 증례들의 견갑상 신경의 압박을 초래하는 외부 반복 자극의 가능성을 그림 4와 같이 간단히 도해하였다(Fig 4). 프로야구 선수 중 투수에게서 발견된 견갑상 포착 신경증의 기전을 해부학적 구조에 따른 신경 외상이 원인일 것이라는 설명에 추가하여 액와 동맥이나 견갑상 동맥에서 염증성 반응으로 인한 내막 손상 후 미세혈전이 형성되어 견갑상 신경내 혈관(vasa nervorum)에 혈류가 정체하게 되는 것을 기전으로 설명하였다(Ringel 등, 1990). Zeiss 등(1993)은 역도 선수의 자기공명촬영을 통하여 견갑상 신경의 압박 상태를 확인하였으며, 그와 같은 반복적인 행동이 신경 손상의 원인임을 설명하였다.

Rengachary 등(1979)은 견갑상 절흔을 크기와 모양에 따라 6가지 형태로 구분하였는데 특히 절흔이 매우 작고 "V"형을 보이는 제 4형에서 견갑상 포착 신경증이 많이 발생한다고 하였다(Table 2). 그러므로 견갑상 절흔의 방사선 촬영은 견갑상 절흔의 상태와 신경손상의 가능성을 예측할 때 가치가 으며, 진단에 보조가 되는 방사선 검사는 경부와 견부를 포함시키고 방사선관 각을 15-30 도 하방으로 견관절을 촬영하여 견갑상 절흔의 크기와 변화를 판

찰하면 된다(Clein, 1975; Solheim 등, 1978; Rengachary 등, 1979). 건갑골 부위 컴퓨터 촬영은 건갑상 절흔의 크기를 정하는데 큰 도움이 안되는데, 그 이유는 건갑골이 평평하고 얇아 이것이 흉부에 대하여 비스듬하게 놓여있기 때문이다. 본 보고에서 증례 1과 2는 좁아져 있는 건갑상 절흔을 관찰할 수 있었으며, 증례 3은 방사선검사 결과에서는 특이소견을 발견할 수 없었다. 증례 2의 경우 컴퓨터 촬영 결과에서 진단적 가치는 떨어지나 양측 건갑상 절흔의 크기 차이를 추정할 수 있었다. 세증례 모두에서 경제적 사정과 일차진료의 제한으로 자기공명영상을 시행하지 못하여 포착 신경증의 원인으로 신경절낭종 등과 같은 연부 조직에 대한 감별이 실질적으로는 이루어지지 못하였다. 경부 방사선 촬영과 척수 조영술은 척수와 척수근의 병변을 배제할 수 있는 감별진단의 방법이다.

건갑상 포착 신경증의 확진은 전기진단검사로 가능한데, 신경전도 검사상 전도의 지연, 근전도 검사상에 근세동 전위(fibrillation potential), 양성 예각파(positive sharp wave) 등의 탈신경 전위가 관찰되거나 다상성(polyphase)의 운동단위 활동 전위(motor unit potential) 등이 관찰되는 경우 진단을 내릴 수 있다. 보통 극상근까지의 잠복기가 평균 2.7ms이며 정상 범위는 1.7 - 3.7 ms로 알려져 있고(Rengachary 등, 1979; Post & Mayer, 1987), 손상된 신경의 지배를 받는 근육의 경우 3.3 - 12.0 ms로 연장되어 있다고 보고되었으나(Aiello 등, 1982), 이는 참고치로서 절대적 의미를 갖는 것은 아니며 잠복기가 연장된 소견만으로도 충분히 건갑상 포착 신경증의 전기진단소견으로 이용될 수 있다. 본 증례들은 모두 전기진단검사 결과상 건갑상 포착 신경증에 합당한 소견을 보였으나(Table 1), 본 증례들의 제한점으로 환자들의 작업에 대한 인체 공학적 조사가 정밀하게 진행되지 못하였으며, 진단 과정중 전원과 중도 탈락으로 감별진단이 보다 철저하지 못하였고 치료와 임상 경과 및 수술 소견 등에 의한 자료가 부족하여 아쉬운 점이 있다.

건갑상 포착 신경증의 진단은 환자의 병력 청취, 신경학적 진찰 소견, 전기 생리학적 검사(Date & Gray, 1996; Padua 등, 1996) 및 방사선학적 소견을 통하여 정확한 진단이 가능하고 더욱이 최근

들어 급격하게 발전되고 있는 자기공명 영상술은 진단의 정확도를 높여 주고 있다(Zeiss 등, 1993; Shankman & Beltran, 1995). 자기공명영상은 건갑상 신경 주행경로에서 포착 신경증의 유발 가능한 신경절낭종 등의 연부조직 소견을 관찰하는데 유용하다.

감별진단으로는 경부디스크 질환, 건관절 부위의 건염, 퇴행성 관절질환, 점액낭염, 유착성 관절낭염, 건관질환, 펜코스트 종양, 미만성 말초 신경병증, 흉곽출구 증후군 등으로 오는 만성 건관절 통증을 고려하여야 한다(정진상, 1992).

치료로는 NSAID, 스테로이드와 마취제의 국소 주입 및 물리 치료 등 보존적 방법과 건갑상 횡인대 절제에 의한 감압술을 시행할 수 있다(Antoniadis, 1996; Topper, 1998).

결 론

목적 : 저자들은 건갑상 포착 신경증으로 인한 견부 통증 및 근위축이 발생한 증례를 경험하였으며, 반복적인 운동으로 인한 근육의 과도한 사용과 좁은 「건갑상 절흔」을 원인으로 추정하였다.

방법 및 결과 : 이들 중 2례에서는 건갑상 절흔을 방사선관 각을 15-30 도 하방으로 촬영하여 좁아진 건갑상 절흔을 확인할 수 있었고 3례 모두 전기생리학적 검사를 통하여 확인할 수 있었다.

결론 : 건관절을 반복적으로 사용후 발생 혹은 악화되는 건관절부의 통증과 근력 약화시에는 작업 관련성에 대한 접근이 요구되며, 특히 건관절을 반복적으로 사용하는 중량물 취급자, 무용수, 직업운동선수 등의 직업군에서는 운동시 상지와 건관절에 미치는 인체 공학적인 벡터 힘(vector force)의 영향에 대하여 보다 자세한 연구가 시도될 가치가 있을 것으로 생각된다.

참고문헌

- 김도상, 이진희, 황종태, 한태륜. 상견갑압박증후군. 대한정형외과학회지 1986;21(2):372-376.
- 손민균, 윤승호, 임정수. 건갑상신경마비의 임상 및 전기진단학적 소견. 대한재활의학회지 1997;21(2):362-367.
- 정진상. 건갑상신경손상의 1예 보고. 최신의학 1992;

- 35(8):77-79.
- 하권익, 한성호, 정민영, 김문성. 극하근의 마비. 대한스포츠의학회지 1985;3:27-29.
- 한성호, 양보규, 김치용, 안태원, 김태성. 결절종에 의한 상견갑 신경 포착 증후군 -1예 보고-. 대한정형외과학회지 1996(a);31(3):564-568.
- 한성호, 양보규, 김치용, 안태원, 김태성. 상견갑 신경 포착 증후군 -증례보고-. 대한 스포츠의학회지 1996(b);14(1):7-12.
- Aiello I, Serr G, Triana CC, Tugnoli V. Entrapment of the suprascapular nerve at the sphenoglenoid notch. *Ann Neurol* 1982;12:314-316.
- Andrew JR, Wilk KE. Suprascapular nerve entrapment. *The Athlete's shoulder*. New York : Churchill living stone. 1994.
- Antoniadis G, Richter HP, Rath S, Braun V, Moese G. Suprascapular nerve entrapment : experience with 28 cases. *J Neurosurg* 1996; 85(6):1020-1025.
- Berry H, Kong K, Hudson AR, Moulton RJ. Isolated suprascapular nerve palsy: A review of nine cases. *Can J Neurol Sci* 1995;22(4):301-304.
- Bigliani LU, Dalsey RM, McCann PD, April EW. An anatomical study of the suprascapular nerve. *Arthroscopy* 1990;6(4):301-305.
- Briner WW, Kacmar L. Common injuries in volley ball. Mechanism of injury, prevention and rehabilitation. *Sports Med* 1997;24(1):65-71.
- Clein. LJ. Suprascapular entrapment neuropathy. *J of Neurosurgery* 1975;43:337-342.
- Date ES, Gray LA. Electrodiagnostic evidence for cervical radiculopathy and suprascapular neuropathy in shoulder pain. 1996;36(6):333-339.
- Ferretti A, De Carli A, Fontana M. Injury of the suprascapular nerve at the spinoglenoid notch. *Am J Sports Med* 1998;26(6):759-763.
- Fritz RC, Helms CA, Steinbach LS, Genant HK. Suprascapular nerve entrapment: evaluation with MR imaging. *Radiology* 1992;182(2):437-444.
- Hirayma T and Takemitsu Y. Compression of the suprascapular nerve by a ganglion at the suprascapular notch. *Clinical Orthopedics and Related Research* 1981;155:95-96.
- Jackson DL, Farrage J, Hynninen BC, Carbon DN. Suprascapular neuropathy in athletes: Case reports. *Clin J Sport Med* 1995;5(2):134-137.
- Kopell HP and Thompson WAL. Peripheral entrapment neuropathies of the upper extremity. *New England J of Medicine* 1959;260:1261-1265.
- Kukowski B. Suprascapular nerve lesion as an occupational neuropathy in a semiprofessional dancer. *Arch Phys Med Rehabil* 1993;74(7):768-769.
- Moore TP, Fritts HM, Quick DC, Buss DD. Suprascapular nerve entrapment caused by supraglenoid cyst compression. *J Shoulder Elbow Surg* 1997;6(5):455-462.
- Padua L, LoMonaco M, Padua R, Gregori B, Valente EM, Tonali P. Suprascapular nerve entrapment. Neurophysiological localization in 6 cases. *Acta Orthop Scand* 1996;67(5):482-484.
- Post M, Mayer J. Suprascapular nerve entrapment: diagnosis and treatment. *Clinical Orthopedics and Related Research* 1987;223:126-136.
- Rask RM. Suprascapular axonotmesis and rheumatoid disease. *Clinical Orthopedics and Related Research* 1978;134:266-267.
- Rengachary SS, Neff JP, Singer PA, Brackett CF. Suprascapular entrapment neuropathy. *Neurosurgery* 1979;5:441-451.
- Ringel SP, Treihaft M, Carry M, Fisher R, Jacobs P. Suprascapular neuropathy in pitchers. *Am J Sports Med* 1990;18(1):80-86.
- Sarno JB. Suprascapular nerve entrapment. *Surg Neurol* 1983;20:493-497.
- Shankman S, Beltran J. MRI of the shoulder. *Curr Probl Diagn Radiol* 1995;24(6):201-225.
- Solheim LF and Roaas A. Compression of suprascapular nerve after fracture of the scapular notch. *Acta Orthopedia Scandinavian* 1978;49:338-340.
- Swift TR. Involvement of peripheral nerve entrapment; Case report. *Am J Surg* 1970;119:694-698.
- Topper SM. The utility of spine surgery instrumentation in decompression of the suprascapular notch. *Am J Orthop* 1998;27(2):151-152.
- Zeiss J, Woldenberg LS, Saddemi SR, Ebraheim NA. MRI of suprascapular neuropathy in a weight lifter. *J Comput Assist Tomogr* 1993;17(2):303-308.