

반복적인 두부(頭部) 외상에 의한 만성 경막하혈종 증례

동국대학교 의과대학 예방의학교실, 신경외과학교실*

임현술 · 정 철 · 김두희 · 김수근 · 이규춘*

— Abstract —

Chronic Subdural Hematoma Due to Cumulative Trauma to the Head

Hyun Sul Lim, Cheol Jung, Doo hie Kim, Soo Keun Kim, Kuy Chun Lee*

*Department of Preventive Medicine, College of Medicine, Dongguk University,
Department of Neurosurgery, College of Medicine, Dongguk University**

Chronic subdural hematoma usually occurs as a consequence of minor trauma. But, chronic subdural hematoma of occupational origin has not been reported yet in Korea. We experienced a case of chronic subdural hematoma induced by repeated trauma to the head. The patient was a 45-year old male. He complained of repeated headache and nausea. By the computed tomogram, he diagnosed as chronic subdural hematoma and took the operation. He was not an alcoholism and had no intracranial disease nor coagulopathy. We studied all possibilities through working environment and personal environment survey. As a result, we decided the case as an example of cumulative trauma disorder to the head by occupational origin.

We report a case of chronic subdural hematoma in the worker exposed repeated head trauma of occupational origin.

Key Words : Chronic subdural hematoma. Occupational origin, Head trauma

서 론

사회가 고도로 기계화되고 산업화됨에 따라 교통 사고나 산업재해로 인한 두부손상은 나날이 증가하

고 있다. 두부손상에 대해서는 여러 문헌들에서 보고되고 있으며(McKissock 등, 1960; Jamieson과 Yelland, 1972), 1983년도 한국의 지역별, 성별 사인구조를 보면 10대 사인의 하나로 두부손상이 포함되며 전체 사망자 수의 3.0 %를 점유하고 있다.

또한 우리나라 산업재해에 관한 노동부의 통계에 의하면 신체 부위별 상해는 두부손상이 5.2-6.5 %이나 사망자 수는 대부분 매년 1위로 급성 두부손상의 심각성을 보여주고 있다.

두부손상의 대표적인 합병증은 두개강 내 출혈에 의한 혈종의 형성이다. 이들 혈종은 발생 위치에 따라 경막외혈종(epidural hematoma), 경막하혈종(subdural hematoma), 뇌내혈종(intracerebral hematoma)으로 대별할 수 있고 이들은 단독 또는 복합적으로 발생할 수 있다(대한신경외과학회, 1996). 이 중 경막하혈종은 급성, 아급성, 만성으로 분류할 수 있는데 급성은 외상 후 48~72시간 이내, 아급성은 3~20일 사이에 경막하혈종의 증상이나 징후를 보일 때를 말한다.

만성 경막하혈종(chronic subdural hematoma)은 두뇌손상을 받고 3주 이상 경과되어 두통, 의식장애, 반신마비 등의 증세가 나타나든지 또는 증세는 이미 나타나고 있었지만 경미하여 대증치료를 받아오다가 증상이 악화되어 정밀검사를 받거나 수술을 하여 혈종이 확인되었을 때를 말한다(Jennett과 Galbraith, 1982). 발생빈도는 매년 인구 10만 명당 1~2명에서 발생하고, 호발 연령은 50세 이상이며 남자가 여자보다 약 4배 더 많다. 이는 남자가 여자보다 더욱 활동적이고 사회생활이 많아 두부외상에 노출될 기회가 많은 이유에 기인한다. 대부분 외상성으로 발생되나 약 절반에서 두부손상의 병력을 기억하지 못하거나 또는 아주 경미하여 환례 자신이 두부손상을 받았다고 생각하지 않는 경우가 많다(Cooper, 1982). 만성 알코올 중독자나 간질환례에서 발생빈도가 높고 비외상성으로 동정맥기형, 동맥류, 출혈성질환, 뇌종양, 감염질환 등에서 병발할 수 있다(대한신경외과학회, 1996). 우리나라에서 만성 경막하혈종에 관한 증례보고는 있으나(장이성 등, 1990) 작업과 관련성을 밝힌 경우는 거의 없다.

지자들은 만성 경막하혈종이 발생한 45세 남자의

발생 원인을 추적하여 작업장에서 반복적인 두부손상에 의한다고 추정하여, 문헌고찰과 더불어 직업성 만성 경막하혈종 환례로 보고하는 바이다.

증 례

환자 : 오 OO, 45세 남자.

주소 : 두통

현병력 : 환례는 평소 건강하였으며 1997년 4월 13일 경미한 두통이 발생하였으나, 특별한 치료를 하지 않았다. 5월 10일경 두통이 재발하여 그러저럭 지내다가 두통이 심해져 5월 20일에 한방에서 약물 치료를 하였으나 두통이 완화되지 않았다. 5월 31일 아침 출근 후 두통이 심해지면서 오심도 동반되어 조퇴하고 본 병원을 방문하여 컴퓨터 뇌단층촬영을 한 결과 만성 경막하혈종으로 확진되어 수술을 받기 위하여 입원하였다. 본 환례에서 처음 증상이 발현한 이후 진행상황을 정리하여 보면 Table 1과 같다.

과거력 : 1992년 치질수술을 한 적이 있었다. 알코올성 간질환이나 혈액응고장애, 간질 및 뇌질환을 앓은 적이 없었으며, 그 외 특별한 사고력도 없었다.

가족력 : 가족 중에 혈액응고장애, 간질, 뇌질환이나 유전성 질환 등의 가족력은 없었다.

직업력 : 본 환례는 1981년 29세에 군에서 제대한 후 2~3년간 농사를 짓다가, 1984년 제지회사에 입사하여 3년간 일하였다. 1987년부터 다시 사료회사에 사무직으로 6년간 근무하였으며 1993년부터 현 회사에 입사하여 입원 당시 3년 11개월째 근무하던 중이었다.

사회력 : 한 달에 한번 있는 사내 회식을 포함하여 모두 한 달에 2~3번 정도 음주를 하고 있었으며 그 양은 맥주 2~3병이었다. 지금까지 흡연을 한 적이 없으며, 특별한 취미생활도 없어서 직장일을 마치고 회사 통근버스로 퇴근하면 정육점을 운영하는 부인을 도와주었다. 정육점은 식당을 겸하고 있었으

Table 1. Progression of symptoms by date of the case

Date	Headache	Nausea	Vomiting	Treatment
4/13	Mild band like headache for 4-5 days. Symptom slightly improved.	No	No	No
5/10	Headache improved when working, aggravated when resting	Yes	Yes	Drug store
5/26	Headache with fatigue and insomnia. No improvement for herb medicine	No	No	Herb medication
5/31	More aggravated in spite of treatment	Yes	Yes	Admitted

나 식탁 2개 정도의 규모였다.

이학적 소견 : 혈압은 100/60 mmHg, 맥박 수는 70회/분이었고 호흡수는 28회/분이었다. 내원 당시 약간 아파 보이는 것 외에 특이한 이상 소견은 관찰할 수 없었다.

검사소견 : 내원 당시 실시한 혈액검사상 백혈구 수는 $9.3 \times 10^3/\mu$, 헤모글로빈은 14.2 g/dl였으며, 헤마토크리트는 40.7 %를 보였다. 혈중 전해질 농도(Na-K-Cl)는 140-4.8-104 mmol/l이었으며 혈소판은 $250 \times 10^9/l$ 로 모두 정상범위 내에 있었다. 출혈시간은 2분 30초, 프로트롬빈시간은 11.5초, 활성 부분트롬보플라스틴시간(aPTT)은 36.1초였으며, 섬유소원(fibrinogen)은 403 mg/dl로 혈액응고장애 등을 의심할 만한 이상소견을 보이지 않았다.

신경학적 검사소견 : 의식은 명료하였으며, 혼수 척도(Glasgow Coma Scale)도 15점으로 정상이었다. 동공반사는 즉각 반응이 있었으며, 양측 동공의 크기도 동일하였다. 안구운동은 정상이었으며, 안면신경마비도 없었다. 근육 운동력은 우측이 5단계 중 4단계로 다소 감소하였으나, 감각신경도 정상이었고 심부건반사도 정상소견을 보였다. 병적 반응이나 뇌막자극소견도 보이지 않았으며 소뇌반응도 정상이었다.

단순 두부 X-선 촬영소견 : 골절이나 함몰 등의 소견은 없었다.

뇌 전산화단층 촬영소견 : 우측 전두-측두-두정부에 반달형태의 광범위한 고밀도와 저밀도의 복합음영소견과 이로 인한 우측 뇌실 압박 및 좌측으로 중심선 편위소견이 있었으며, 조영제 투여 후 2개 이상 혈종 막의 조영이 증가되었다(Fig. 1).

수술 소견 : 전신마취 하에 우측 전두-측두-두정부 두피쪽으로 천두술(trephination)로 접근해 들어가서 검은 갈색의 액화된 혈종을 배액하였고, 우측 전두부에 형성된 또 다른 작은 경막하혈종은 추후 관찰을 위해 남겨둔 상태였다.

경과 : 환례는 1997년 5월 31일 입원 후 바로 수술을 받았으며, 업무상 질병으로 처리되었고 큰 합병증 없이 치료되어, 1997년 6월 21일 퇴원하였다. 1997년 7월 14일 다시 회사에 복직하여 후유증 없이 안정된 생활을 유지하고 있다. 회사에서는 환례가 자주 부딪힌 파이프라인에 스테로폼을 감았으며, 복직 후 근무 중에는 보호구로 헬멧을 꼭 착용

하게끔 조치하였다.

경막하혈종의 원인조사

본 환례의 만성 경막하혈종이 직업성 원인이 아닌 질병력, 가정생활이나 취미생활에서 기인한 것인지를 구분해내기 위하여 환례의 평소 생활을 추적하고 환례의 집을 방문하여 모든 가능성 있는 원인을 살펴보았다.

질병력 조사 : 환례의 과거 질병력을 조사하기 위하여 환례와 그 가족의 질병력을 문진하고, 이를 확인하기 위해 환례의 의료보험증을 조사하였다. 환례는 과거 혈액응고장애의 병력이나 항응고제의 복용력도 없었으며 간질 병력이나 뇌질환의 병력, 그 외 유전성 질환 등의 질병력이 본인은 물론 가족에게도 없었다. 1993년 8월부터 급여 개시된 의료보험증 기록에서도 치료 진료기록 외에 병원에서 특별한 치료를 받은 적은 없는 것으로 확인할 수 있었다.

가정생활 조사 : 환례의 평소 가정생활을 조사한 바 이웃 주민들의 말에 의하면 환례는 원만한 부부 생활을 해 왔으며, 부부가 싸우는 모습을 목격한 적이 없었다고 한다. 집의 구조상 반복적인 두부외상을 일으킬 만한 곳이 있는지를 알아보기 위해 본 환례의 집을 방문하였다. 환례는 1987년부터 방 하나에 가게와 부엌이 딸린 동일한 집에 10년 동안 거주해 왔으며, 가게는 부인이 정육점을 하고 있었다. 문은 정육점 입구문과 방문, 부엌문, 화장실문, 내문이 전부였으며 가옥구조상 문틀의 높이가 환례의 키보다 높았고 들출부위 등 두부외상을 일으킬 가능성이 있는 곳을 찾기가 힘들었다.

사회생활 조사 : 본 환례는 회사 통근버스를 이용하여 출퇴근하며, 교대근무의 특성 때문에 다음 출근 시까지 충분한 휴식을 위하여 퇴근 후 특별히 들르는 곳은 없다고 응답하였다. 퇴근 후에는 주로 작은 식육점을 하는 부인의 일을 돕고 있었다. 음주도 사내 회식이 있을 때만 맥주 2-3병 정도 하며 그 수도 한 달에 2-3번 정도였고, 흡연은 하지 않는다고 하여 본 환례가 알코올 중독자가 아님을 확인할 수 있었다.

직장생활 조사 : 본 환례가 근무한 회사는 1986년 1월에 설립되어 자동차 엔진부속품의 일종인 Flywheel ball joint를 제조하는 회사로 환례는 3년 11개월간 Ring/Gear라인의 400톤 프레스 부서

에서 계속적으로 근무하였다. 이 회사의 전체 근로자 수는 197명이고 이중 여자 9명을 제외한 전원이 남자 근로자이다.

본 환례에 있어 두부외상의 원인은 작업 종료 후 매일 작업환경을 정돈하는 과정에서 프레스기에 동작유를 주입하기 위해 이동할 때, 동작유 주입기 뒤쪽 두부높이(지면으로부터 약 160 cm)에 설치된 냉각수 파이프에 두부를 부딪히는 일이 한 달에 평균한 두 번씩 발생하면서, 반복적인 두부외상이 가해

진 것으로 추정된다. 두부외상 부위는 특정 한 부분이 아닌 전두엽 및 후두엽을 포함한 여러 곳이었으나 주로 전두엽쪽의 빈도가 많았으며 환례의 진술에 의하면 파이프에 머리를 부딪히면 잠시 심한 통증과 함께 어지러운 상태가 수분간 지속되어 일어설 수가 없었으며, 한동안 앉아서 휴식하면 증세가 나아졌고, 의식을 잃는 경우는 없었다고 하였다. 이런 두부외상은 한 달에 한 두 번 있었다고 하였다.

동일 생산라인의 근로자는 조장 한 명을 포함하여

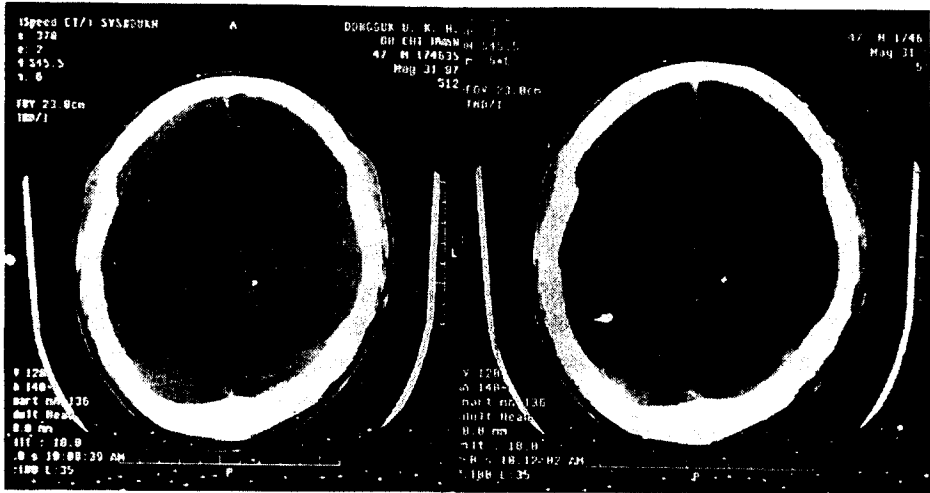


Fig. 1-A : A computerized tomogram shows crescentic form hyper & hypo mixed density at right Fronto-Temporo-Parietal area, midline shifting(less than 10mm), and ventricular compression.

B : After contrast, more than two membranes of hematoma were seen.

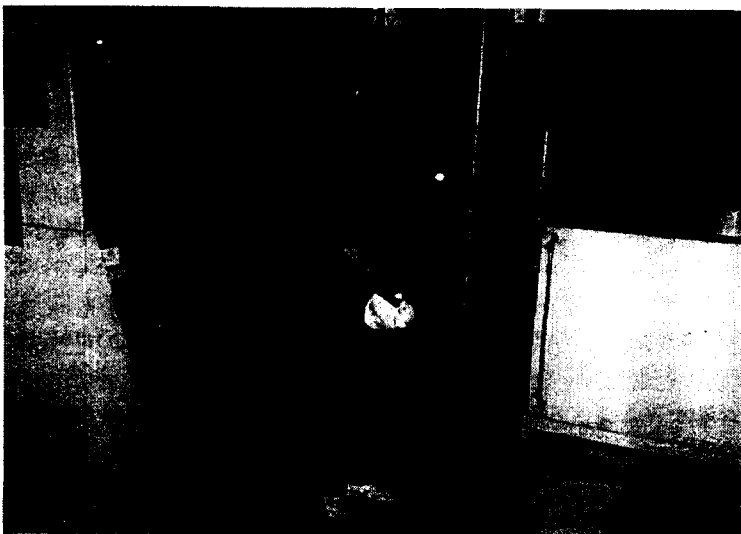


Fig. 2. The case had been hit the head against the pipe line located about 160 cm higher from the floor in the workplace.

총 11명이었으며 이 중 조장을 제외한 10명이 12시간씩 교대로 근무하고 있었다. 하지만 문자가 된 40톤 프레스기는 본 환례 외 한 명의 근로자만 교대로 작업하고 있었으며 그 외 다른 근로자들은 각기 자신들의 기계 앞에서 근무하여, 동일한 두부의상이 있었을 기회는 없었다. 본 환례의 키가 174cm 인데 반해 같이 근무하는 동료 근로자의 키는 160cm 여서 동료 근로자 역시 냉각수 파이프에 부딪히는 일이 발생하기는 하였으나 그 상태는 경한 정도이고 빈도도 일년에 한 두 번 정도였다. 환례가 한 달에 한 두번씩 파이프라인에 머리를 부딪히는 것을 조장이 본 적이 있다고 하였으며 동료근로자 역시 교대를 위해 준비하는 과정에서 본 환례가 머리를 부딪히고서 주저앉아 있는 것을 여러 번 보았다고 증언하였다. 동일 작업장 근로자에게는 헬멧이 지급되지 않아 헬멧을 사용한 적은 없고 일반 창모자를 쓰고 작업하는 일은 있었다고 한다. 연구자들이 역학조사를 위하여 직접 공장을 방문했을 때는 본 근로자가 입원한 이후, 곧바로 회사측에 의해 동료 근로자들이 동일한 두부외상을 당하지 않게끔 파이프라인이 스티로폼에 의해 이미 둘러진 상태였다.

고 찰

경막하혈종은 발생 시기에 따라 급성, 아급성, 만성으로 분류할 수 있다. 급성 경막하혈종은 대개 직·간접적인 두부 외상으로 인한 뇌의 이동성 가·감속 손상으로 인한 대뇌 피질에 분포하는 교정맥(bridging vein)의 파열에 기인하는 것으로 알려져 있다(Scatti 등, 1977). 김 등의 연구에 의하면 급성 경막하혈종의 53.7%가 40세 이상에서 발생하였고, 이 중 남자가 78.7%를 차지하였다고 하였으며, 이는 여자에 비해 남자의 사회적 활동량이 더 많은 데 기인한다고 하였다(김성택 등, 1990). 이들의 연구에서도 40세 이상이 87.0%, 남자가 73.9%를 차지하여 주로 40세 이상의 남자에서 호발함을 알 수 있었다(이광수 등, 1991). 1972년 Kenneth 등은 전체 외상성 경막하혈종 553례에서 외상의 원인이 직업 관련성인 경우는 전체의 30%를 차지한다고 보고하여, 그 빈도가 교통사고와 가사일 다음으로 많아 직업과 관련된 경막하혈종이 어느 정도 발생하고 있음을 알 수 있다.

만성 경막하혈종의 특징은 대개 노년층에 발생하고, 외상과 증상 발현까지의 기간이 일정하지 않고, 고유의 증상 및 징후가 없기 때문에 뇌혈관 질환, 뇌종양, 정신병, 노인성 치매 등으로 오진하기가 쉽다는 점이다. 초기 증상으로 광범하고 지속적인 두통, 구토, 유두부종과 경도의 반신마비 증상을 보이면서 심부건반사의 항진, Babinski 징후 양성 반응을 나타낸다(Drake, 1961). 본 환례의 경우 초기 경미한 두통과 이에 동반하는 오심, 구토 증상이 있었으며 이후 3주 이상 지속적인 두통과 피로, 불면 증 등을 호소하였다. 또한 뇌 컴퓨터 단층촬영을 통해 병변을 확인하게 되어 만성 경막하혈종으로 진단하는데 무리가 없다고 생각한다.

만성 경막하혈종은 전체 두부 외상의 1%를 차지하며, 대부분 두부 외상으로 인하여 발생되며(Bakay 등, 1934). 발생원인에 있어서도 두부외상의 병력이 82.7%로 대부분 환례가 기억하는 또는 기억하지 못하는 두부외상이 그 원인으로 작용함을 알 수 있었는데(이광수 등, 1991), 본 환례의 경우도 처음 진료 시에 심한 두부외상이나 교통사고를 당한 적이 없다고 응답하여, 냉각수 파이프에 자주 부딪히던 것이 만성 경막하혈종으로까지 진행될 수 있다고 연계시키지 못하였다가 두부외상의 원인을 찾는 과정에서 냉각수 파이프에 의한 반복적인 외상이 있었음을 기억해 내었다. 혈종의 위치도 우측 전두-측두-두정부에서 발견되어, 환례가 작업을 마친 후 기계 동작유를 교환하기 위해 돌아서다가 주로 전두부 쪽에 외상을 입었다고 증언한 점을 감안하면 외상부위와 혈종의 위치가 거의 일치하는 것을 알 수 있다. 또한, 광범위한 고밀도와 저밀도 복합음영소견과 조영제 투여 후 2개 이상의 혈종막의 조영이 증강된 소견은 시간을 두고 반복된 두부외상으로 인한 만성 경막하혈종이라고 추론이 가능하게 한다(Youmans, 1996). 그러므로 환례의 혈종의 원인이 반복적인 두부외상이라고 추정할 수 있었다.

만성 경막하혈종의 원인은 대부분 외상이지만, 다른 유발인자를 항상 살펴보아야 한다. 약물 또는 질병으로 뇌 탈수 현상이 있든지, 뇌 척수액 누공, 뇌실 도관술 등으로서 뇌압 감소 현상이 유발되면 교정맥이 울혈, 확장되고 이 혈관의 과도한 신전은 출혈의 원인이 된다. 또한 노령 층이나 만성 알코올 중독자에서는 생리적 뇌 위축 현상이 진행되어 뇌

용적이 감소되고 상대적으로 두개강 내 공간이 생겨 혈종이 쉽게 형성될 수 있으며 두개강 내압이 저하되어 혈종이 상당한 크기에 이를 때까지 뇌압 증가나 국소 뇌압박 증상이 나타나지 않는 수가 많고 고통에 따른 정맥자체의 취약성 때문에 경한 두부 손상으로도 쉽게 파열되어 혈종을 형성하게 된다(장이성 등, 1990). 만성 경막하혈종은 대개 교정맥의 파열에 의한 정맥성 출혈에 기인하는 것으로 알려져 왔으나 뇌경막에 부착되어 있는 동맥이나 그 분지가 외상 순간 뇌의 이동에 따라 생겨나기도 하고 (Drake, 1961; O' Brien 등, 1974), 외상뿐 아니라 대뇌 피질부에 분포하는 동정맥 기형이나 뇌동맥류 등과 같은 뇌혈관 질환, 혈우병, 혈소판 기능장애, 간 기능장애 같은 혈액 응고 장애, 항 응고제 사용 등에 의해 유발될 수도 있다(Byun과 Patel, 1979; Edson 등, 1973; Rengachary와 Szymanski, 1981). 환례는 여러 유발인자와 질병에 대하여 심도있는 검사를 수행하였으나 모두 음성으로 나타나 두부외상이 직접요인인 동시에 유발요인이라고 추론할 수 있었다.

현재까지 만성 경막하혈종의 팽창 기전에 대해서는 많은 보고가 있었으나, 그 중에서도 삼투압 설과 반복되는 재출혈설이 보편적으로 받아들여지고 있다 (Gardner, 1932; Ito 등, 1978; Labadie와 Glover, 1974). 이 중 1925년 Putnam과 Cushing은 혈종피막으로부터 반복되는 출혈이 생겨 혈종이 팽창된다고 하였으며, 이러한 가설은 Dandy 등에 의하여 지지되었다(Putnam과 Cushing, 1925; Dandy, 1969). 본 환례의 증언에 의하여 한 달에 평균 한 두번씩, 반복하여 냉각수 파이프에 두부외상을 입은 것이 혈종피막의 반복된 출혈을 가져왔으리라 추정할 수 있으며, 이는 수술 전 컴퓨터단층촬영 소견상 중심선 편위(midline shifting)까지 일으켰을 정도로 상당히 커진 혈종과 복합음영으로 유추할 수 있다.

연구자들은 본 환례의 만성 경막하혈종이 직업성 원인이 아닌 가정생활이나 취미생활에서 기인한 것인지 또한 과거 질병력상 만성 경막하혈종을 유발할 수 있는 질환이 있었는지를 구분해내기 위하여 환례의 평소 생활을 추적하고 환례의 집을 방문하여 모든 가능성 있는 원인을 파악하였다. 그 결과 질병력, 가정생활, 취미생활에 의한 두부외상의 가능성

을 배제할 수 있었다. 또한 혈종의 발생 연령이 호발 연령에 비하여 다소 젊었고, 회사내 작업여건에서 두부외상을 일으킬 만한 원인이 존재하였으며, 동료들의 증언으로 두부외상이 있었다는 것을 확인할 수 있었다. 또한 전산화 단층촬영의 조영 증강사진에서 여러 개의 혈종막과 혼합밀도음영이 관찰된 점은 반복된 출혈이 있었음을 시사하였으며, 외상위치와 혈종의 위치가 거의 일치하는 소견을 관찰할 수 있었다. 그러므로 환례의 경막하혈종의 원인이 작업과 관련된 반복적 두부외상에 의한다는 결론을 얻을 수 있었다.

본 사례를 통하여 두통을 호소하는 환자는 보다 정밀하게 관찰하고, 두부외상 등의 정확한 문진을 통하여 만성 혈종을 진단하는데 신중을 기하여야 한다. 그리고 만성 경막하혈종이 발견되면 그 원인추구에 있어서 반드시 직업관련성을 의심해 보아야 할 것이며, 이를 검증하기 위해 다양한 역학조사를 통한 구체적인 원인 조사가 이루어져야 할 것이다. 또한 작업장 내 두부외상을 야기할 수 있는 환경에 대하여는 작업 환경을 개선하도록 하며, 작업 시는 반드시 헬멧을 착용하도록 하여야 한다.

결 론

본 증례는 3년 11개월 동안 자동차 엔진 부속을 제조하는 회사에 종사해 오면서 프레스 작업을 마치고 동작유를 교환하는 과정에서 냉각수 파이프에 머리를 자주 부딪힌 뒤 1997년 4월 13일부터 동년 5월 31일까지 반복된 두통과 오심 등의 증상으로 본 병원에서 뇌 컴퓨터단층촬영상 경막하혈종으로 진단 받았다. 연구자들은 환례의 경막하혈종 원인을 밝히기 위해 질병력 조사, 가정생활 조사, 사회생활 조사를 실시하여 가능성 있는 원인들을 발견할 수 없었고, 직장생활 조사를 통하여 환례의 두부높이에 위치한 냉각수 파이프에 의한 반복적인 외상이 그 원인임을 확인할 수 있었다.

이상과 같이 프레스 작업 중 냉각수 파이프에 반복하여 두부외상이 있었던 환례에게서 작업장 역학 조사 및 근로자 주변환경 조사를 통해 다른 원인을 모두 배제시킨 후 직업성 원인에 의한 반복 외상성 장애의 하나로서 만성 경막하혈종으로 진단하였기에 이를 문헌고찰과 더불어 보고하는 바이다.

인용문헌

- 김성택, 이준승, 권익승, 홍승관, 문명선. 뇌 경막하혈종에 대한 임상적 고찰. 대한신경외과학회지 1990;19(1):70-8.
- 대한신경외과학회. 신경외과학. 서울 : 중앙문화사, 1996.
- 이광수, 강성돈, 김태영, 김종문. 만성경막하혈종 환례에서 혈종 및 혈장의 삼투압과 삼투안에 관여하는 인자에 대한 연구. 대한신경외과학회지 1991;20(6):419-23.
- 장이성, 조무연, 정효숙, 주문배. 고령 환례에서의 만성 뇌 경막하혈종에 대한 임상적 관찰. J Koryo Gen Hosp 1990;13:171-80.
- Bakay I, Glasauer FE, Alker GJ. Head injury. Boston : Little Brown company, 1934.
- Byun HS, Patel PP. Spontaneous subdural hematoma of arterial origin : report of two cases. J Neurosurg 1979;5:611-3.
- Cooper PR. Head injury. Baltimore : Williams & Wilkins company, 1982.
- Dandy WE. The Brain. New York : Hoeber Medical, 1969.
- Drake CG. Subdural hematoma from atrerial rupture. J Neurosurg 1961;18:597-601.
- Edson JR, Mc Arthm JR, Brandu RF. Successful management of the patient of a subdural hematoma in a hemophilia with an antifactor VIII antibody. Blood 1973;41:113-22.
- Gardner WJ. Traumatic subdural hematoma with particular reference to the latent interval. Arch Neurol Psychiatry 1932;27:847-58.
- Ito H, Komai T, Yamamoto S. Fibrinolytic enzyme in the lining walls of chronic sudural hematoma. J Neurosurg 1978;48:197-200.
- Jamieson KG, Yelland JDN. Surgically treated traumatic subdural hematomas. J Neurosurg 1972 :37:137-49.
- Jennett B, Galbraith S. Neurosurgery. London : William Heinemann medical books Limited, 1982.
- Labadie EL, Glover D. Chronic subdural hematoma : Concepts of physiopathogenesis, A review. Can J Neurol Sci 1974;1:222-5.
- Mckissock W, Richardson A, Bloom WH. Subdural hematoma : a review of 389 cases. Lancet 1960;1:1365-9.
- O'Brien PK, Norris JW, Tator CH. Acute subdural hematomas of arterial origin. J Neurosurg 1974;41:435-9.
- Putnam TJ, Cushing H. Chronic subdural hematoma : Its pathology, its relation to pachymeningitis hemorrhagica and its surgical treatment. Arch Surg 1925;11:329-93.
- Rengachary SS, Szymanski DC. Subdural hematomas of arterial origin. Neurosurgery 1981; 8:166-72.
- Scatti G, Terbrugger K. Evaluation of the age of subdural hematomas by computerized tomography. J Neurosurg 1977;47:311-5.
- Youmans JR. Neurological surgery. Philadelphia : W.B. Saunders company, 1996.